ANIL AGGRAWAL'S
Internet Journal of Forensic Medicine and Toxicology
The world's first online journal devoted entirely to forensic medicine and toxicology · Published 1 January and 1 July

VOL. 2, NO. 1 · JANUARY – JUNE 2001
Downloaded from www.anilaggrawal.com · ISSN 0972-8074 (Online) · https://www.anilaggrawal.com/ij/vol_002_no_001/papers/paper006f.html

Embolisme de balle après des dommages d'arme à feu - un état de cas

Sunil Kumar G.A., Agnihotri A.K., Bhardwaj D.N., Dogra T.D.

Junior Resident, Department of Forensic Medicine & Toxicology, All India Institute of Medical Sciences, Ansari Nagar, New Delhi-110029, India
Senior Resident, Department of Forensic Medicine & Toxicology, All India Institute of Medical Sciences, Ansari Nagar, New Delhi-110029, India
Associate Professor, Department of Forensic Medicine & Toxicology, All India Institute of Medical Sciences, Ansari Nagar, New Delhi-110029, India
Professor & Head, Department of Forensic Medicine & Toxicology, All India Institute of Medical Sciences, Ansari Nagar, New Delhi-110029, India

CITE THIS ARTICLE

Sunil Kumar GA, Agnihotri AK, Bhardwaj DN, Dogra TD. Embolisme de balle après des dommages d'arme à feu - un état de cas. *Anil Aggrawal's Internet Journal of Forensic Medicine and Toxicology* [serial online], 2001; Vol. 2, No. 1 (January – June 2001): []. Available from: https://www.anilaggrawal.com/ij/vol_002_no_001/papers/paper006f.html

ABSTRACT

Abstract (English)

Firearm injury is one of the leading causes of violent morbidity and mortality in our country, because of the increase in both the presence and usages of illegal guns in recent years. Bullet remobilization through the arterial or venous system, although unusual, often causes confusion and difficulties in diagnosis. This paper reports a case of a migrating intravascular bullet embolus, wherein a handgun missile perforated through the wall of the internal jugular vein and was transported to the right atrium by the flow of the blood. The bullet was eventually recovered to establish the identity of the responsible firearm. The implications of a bullet embolism through vessels for forensic experts are discussed briefly.

Click here to go to full English translation.

Abstrait

Les dommages d'arme à feu sont un des causes principales de la morbidité et de la mortalité violentes dans notre pays, en raison de l'augmentation de la présence et des utilisations des pistolets illégaux

ces dernières années. La remobilisation de balle par le système artériel ou veineux, bien que peu commune, occasionne souvent la confusion et les difficultés dans le diagnostic. Cet article enregistre un cas d'un embole intravascular de balle de passer, où un missile de handgun perforé par le mur de la veine jugulaire interne et a été transporté à l'oreillette droite par l'écoulement du sang. La balle a été par la suite récupérée pour établir l'identité de l'arme à feu responsable. Les implications d'un embolisme de balle par des navires pour les experts légaux sont discutées brièvement.

Keywords: Embolisme de balle, dommages d'arme à feu, remobilisation veineuse

Introduction

Les décès d'arme à feu sont un risque public important de crime et avaient augmenté au cours du passé plusieurs décennies. Chaque blessure d'arme à feu est un type de blessure lacérée perforée, avec un intérieur profond de progrès d'entrée de blessure, faisant une piste de la balle et parfois d'une blessure de sortie. L'embolisme de balle est un des complications les plus rares suivant des dommages d'arme à feu, qui créent souvent la confusion et la difficulté en trouvant la balle.

En cet article, nous avons décrit un cas des dommages de handgun avec l'embolisme d'une balle de la veine jugulaire interne gauche à l'oreillette droite. La victime a au commencement survécu pendant environ vingt minutes, mais était quand elle a été apportée à l'hôpital, elle était déjà morte.

État De Cas

Une femme âgée de 30 ans, a été tirée dans la maison par son mari parce qu'il a suspecté qu'elle n'ait pas été fidèle à lui. L'arme utilisée était un handgun (pays fait c.-à-d. localement construit). Il y avait une blessure d'entrée d'arme à feu de 2 centimètres X taille de 1 centimètre, avec tattooing tout autour du côté gauche du mur postérieur de coffre, au niveau du 4ème espace de membrure intermédiaire, et 12 centimètres du midline. La distance entre le museau de pistolet et la victime était environ deux pieds c.-à-d. dans la marge de tattooing. La balle est passée par la peau, tissu sous-cutané, les muscles, les les deux les lobes du poumon gauche et a finalement pénétré l'apex du poumon, et a perforé le mur anterolateral de la veine jugulaire interne gauche dans le cou. Après ce, la balle a traversé la circulation veineuse et a puis logé dans l'oreillette droite (la piste entière montrée dans fig. 1). Les veines ont montré les larmes intimales dans toute la piste. Le cou a montré le hematoma diffus au-dessus du côté gauche, et le poumon gauche s'est avéré pour être effondré. La cavité pleurale a contenu environ 1350 ml de sang. La cause de la mort a été donnée en tant que choc hémorragique dû à des dommages d'arme à feu. Les habillements, le sang dans le morceau de gaze, et la balle récupérée ont été préservés, scellés et remis à I.O. (police d' investigation d'officier c.-à-d.) avec l'échantillon de joint pour davantage d'examen de balle par l'expert ballistique. Les dimensions de la balle ont été mesurées en tant que 2.7cm x 0,8 centimètres avec l'extrémité déformée.

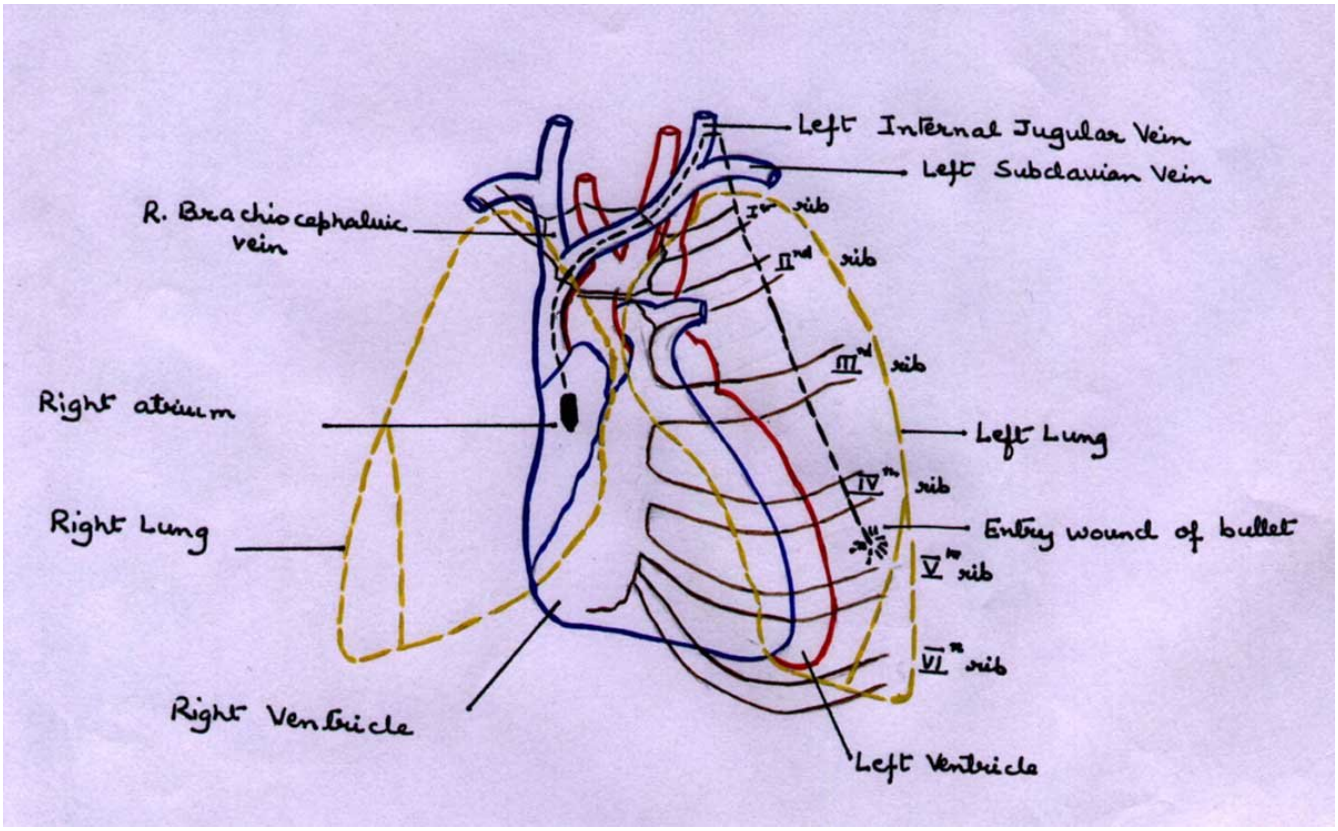

DISCUSSION

La plupart des auteurs conviennent que l'embolisation d'une balle est un événement rare et rare montrant une incidence environ de 0,3% parmi les dommages vasculaires [1,2] . Des emboles de balle sont habituellement associés au petit calibre, aux missiles à vitesse réduite (par exemple 0,22 calibres) ou aux granules [3,4] d'airgun . On devrait suspecter l'embolisme de balle si la victime soutenait des dommages d'arme à feu, ne montre pas une blessure de sortie, et aucun missile n'est trouvé dans le domaine du trauma direct. Dans ces caisses, un rayon X de corps entier devrait être exécuté avant autopsie, pendant que la balle a pu avoir voyagé avec l'écoulement du sang, et être logé dans un emplacement différent. Comme dans notre cas, la balle, après avoir perforé la veine jugulaire interne du côté gauche, parcourue par la circulation veineuse et logée dans l'oreillette droite. Dans de telles situations, l'utilisation du rayon X est un épargnant de valeur inestimable de temps. Cependant, dans un de nos cas nous avons utilisé le détecteur de métaux pour détecter l'emplacement de la balle [5] . La majorité d'emboles de balle impliquent le système artériel, et l'embolise de missiles principalement dans les extrémités inférieures, et moins fréquemment dans les extrémités supérieures et les navires [6,7] de cou . Michelassi et autres [7] ont énuméré un total de 53 embolismes de balle dans le côté veineux de la circulation. Le site de l'entrée de balle a été situé dans le venacava inférieur dans 55,9%, dans le venacava supérieur dans 20,6%, et dans le coeur ou l'artère pulmonaire dans 23,5%. La plupart des emboles veineux se sont déplacées aux artères pulmonaires; 26,9% ont logé au coeur, la plupart du temps emprisonné dans la valve de tricuspid. Dans notre cas la balle a été récupérée de l'oreillette droite emprisonnée par la valve de tricuspid. Patel et autres [8] ont présenté un cas dans lequel des 0,38 balles de calibre ont été retirées de l'oreillette droite après des dommages soutenants au venacava inférieur. Cependant, dans notre cas, 0,32 balles de calibre ont récupéré également de l'oreillette droite.

CONCLUSION

Le cas donne le message qu'il devrait y a un rayon X approprié de zone de corps, avant autopsie dans tous les cas des dommages d'arme à feu sans blessure de sortie. Ceci aide dans la reprise facile de la balle, aussi bien que sauvegarder notre temps de valeur inestimable. Il évite également n'importe quelle mutilation inutile du corps. Après reprise, la balle devrait être mesurée correctement, pesé et une certaine marque d'identification devrait également être faite à la base. Le plat de rayon X agit également en tant qu'évidence corroborée.

References

1. Harken DE and Zoll PM : Foreign bodies in and in relation to the thoracic blood vessels and heart III. Indications for the removal of intra-cardiac foreign bodies and the behavior of the heart during manipulation. *Am. Heart J.* 32 (1946) pp 1-19
2. Rich NM, Collins GJ, Anderson RT, Kozloff L, Ricotta JJ : Missile emboli, *J. Trauma* 18 (1978) 236-39.
3. DiMaio VJM and Dimaio DJ : Bullet embolism; Six cases and review of literature. *J. Forensic Sci.* 17 (1972) 394-98.
4. Scllier K : Schusscoaffen and Shusswir Kungen I, Second ed. Schmidt Romhild, Lubeck, 1982 pp 303-318.
5. Bhardwaj DN, Dogra TD, Sharma RK. Use of metal detector in postmortem examination. *Jornal of Forensic Medicine and Toxicology, India*. 8 (1991) 19-20.
6. DiMaio VJM : Gunshot wounds, Elsevier, New York, Amsterdom, Oxford 1985 pp 220-222.
7. Michelassi F, Pietrabissa A, Ferrari M, Mosca F, Vargirh T, Moosa HH : Bullet Emboli to the systemic and venous circulation, *Surgery* 107 (1990) 239-45.
8. Patel KR, Cortes LE, Semel L, Sharma PV, Clauss RH : Bullet Embolism. *J. Cardiovasc. Surg*. 30 (1989) 584-590.